4-Dコンセプト インプラントセラピー

審美治療のためのティッシュマネジメントのテクニックとタイミング

船登 彰芳／石川 知弘 著

クインテッセンス出版株式会社

真の補綴主導型インプラント治療とは

インプラント治療の潮流として，以下の4つの命題を挙げることができよう．

「どれだけ審美的であるか」

「どれだけ短期間に機能回復できるか」

「どれだけ侵襲が少ないか」

「どれだけ低コストか」

これらの命題はいずれも患者からの自然発生的な要望であることはいうまでもない．しかし残念ながら，現段階でこれらを同時に達成することは不可能であることが多いのが現状であろう．それは審美インプラント治療，とくに多数歯欠損症例において，いったん失われた組織を再生させるためにはそれ相応の期間を必要とし，治療期間が長期になることが多いためである．

ここで，インプラント治療の成功基準の1つに挙げられる「インプラントが術者・患者ともに満足する審美的な上部構造を支持していること」の意義について再考してみたい．それは，術者がもち合わせているすべてのオプションを患者に提示し，それぞれの長所・短所(治療期間・治療内容およびその結果予測)を開示し，患者がそのことを理解したうえでさまざまなオプションのなかから両者が合意のうえで決定したインプラント治療を行うことで達成されると筆者らは考えている．これは術者が一方的に誘導すべきでもないし，患者が妄想的に審美治療を要求することもあってはならないと思う．いずれにしても術者はそのためにさまざまなオプションをもつことが要求される．

したがって，真の補綴主導型インプラント治療とは，「審美的で機能的な上部構造装着のための診査・診断を行い，患者とともに治療内容を決定し，患者の同意のもとにさまざまなオプションを駆使しながらインプラント治療を行う」ことであるといえる．それは，また真の患者主導型インプラント治療となるであろう(*表1*)．

表1　真の補綴主導型インプラント治療とは．

真の補綴主導型インプラント治療

↓

術者がより多くのオプションを患者に提示し，そのなかから治療方針を決定し同意を得る．そしてそれに対して術者・患者ともに責任をもった治療を行う．

↓

真の患者主導型インプラント治療

The 4-D Concept for Esthetics Implant Therapy における相関図

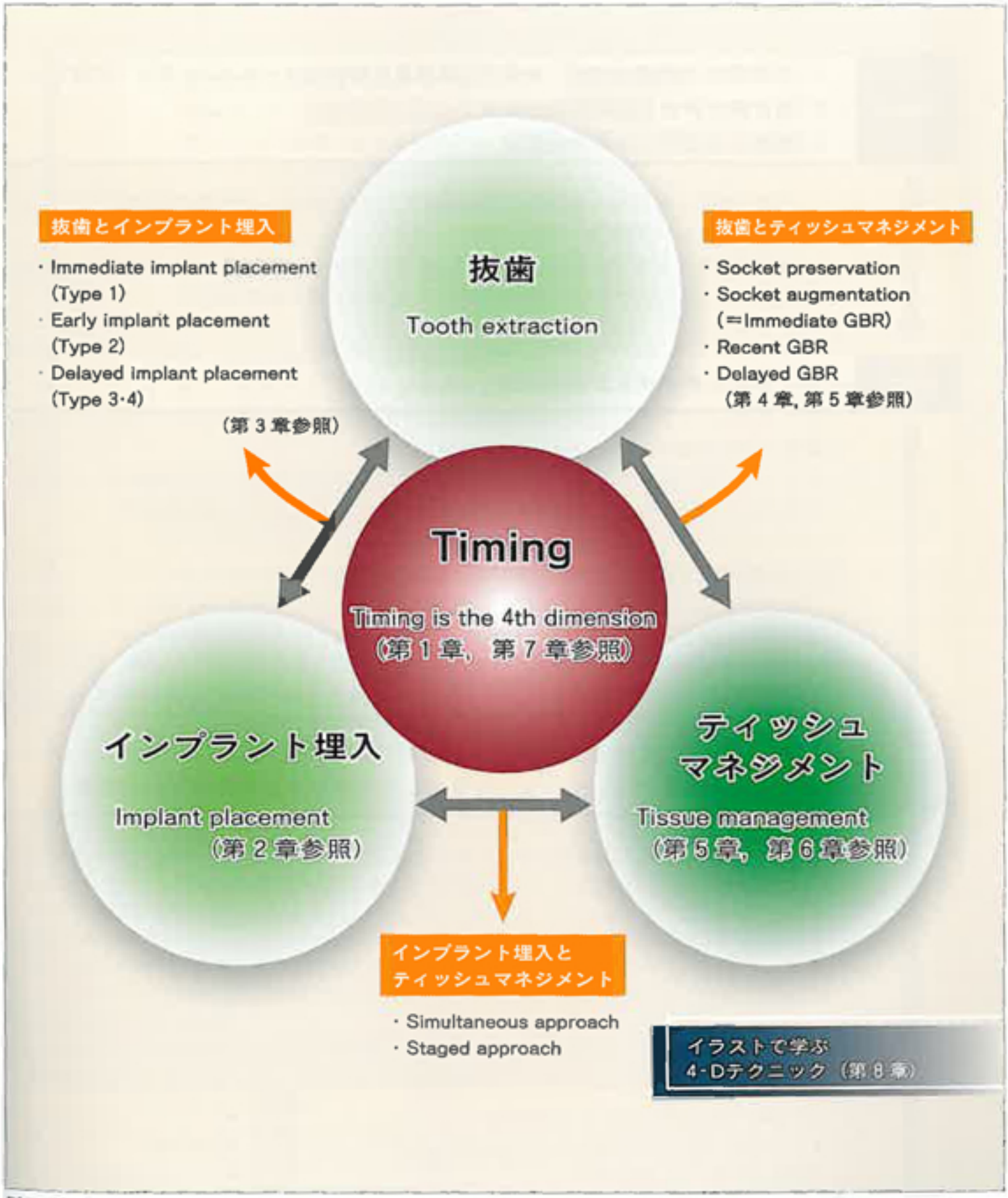

図1 補綴主導型インプラント治療の核となる三次元的インプラント埋入およびティッシュマネジメントに加えて，新たに4つ目の次元とは適切なタイミングのことである．「抜歯(Tooth extraction)」「歯槽堤保存・増大(Tissue management)」「インプラント埋入(Implant placement)」の相関関係を理解し，審美インプラント治療を行うことが重要である．

図 7g　|1 を骨縁まで削合し，2 か月後の状態．

図 7h　|1 において可及的に根面をデブライドメントし，舌側より結合組織が挿入された．

図 7i　縫合後の状態．

図 7j～l　抜歯即時埋入後 3 年，root submerge より 2 年 3 か月後の咬合面観，デンタルエックス線写真，正面観．天然歯サイト，インプラントサイト，ポンティックサイトにおいて自然な歯槽・軟組織形態が維持されている．

図 7j|*図 7k*
図 7l

Root submergence technique ②

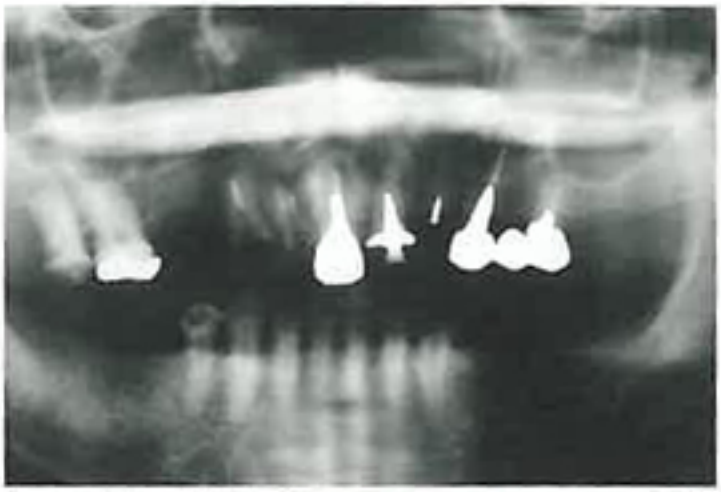

図 8a, b　初診時正面観およびパノラマエックス線写真．上顎前歯部にインプラント治療を希望して来院．

図 8a | 図 8b

図 8c | 図 8d

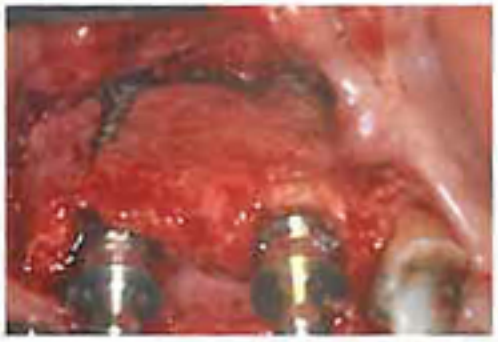

図 8c, d　3 2 1 部の GBR 後，1 回法でインプラント埋入を行った．

図 8e | 図 8f

図 8e, f　インプラントアンカーを用い，1 3 挺出を行った．

図 8g～i　1 は，歯槽骨部まで歯根を削除し，結合組織で root submerge を行い，3 は抜歯後，唇側骨の吸収を可及的に抑えるため吸収性膜と移植材を併用し，オベイトポンティックを使用．歯間乳頭の保存を試みた．

図 8g | 図 8h | 図 8i